Имплантаты для биоактивного кастомизированного остеосинтеза (экспериментально исследование)

Кононович Н.А., Попков А.В., Горбач Е.Н., Стогов М.В., Попков Д.А.

АКТУАЛЬНОСТЬ

В настоящее время проблема совершенствования медицинской помощи больным с повреждениями опорно-двигательной системы не теряет своей актуальности.

Новые медицинские технологии основаны на применении биоактивных имплантатов.

Основной целью исследования явилась: разработка технологии локальной стимуляции остеогенеза, в том числе при замещении обширных дефектов длинных костей.

Задачи :

1. изучить кинетику высвобождения остеотропных элементов с поверхности металлического имплантата в зависимости от способа нанесения биоактивного кальцийфосфатного слоя;

2. выявить остеоиндуктивные свойства кальцийфосфатных покрытий, нанесенных на металлическую подложку разными способами;

3. разработать и провести первые доклинические испытания ячеистого цилиндрического биоактивного имплантата для замещения циркулярного дефекта большеберцовой кости собаки.

Разработаны и проведены доклинические испытания ячеистого цилиндрического биоактивного имплантата для замещения циркулярного дефекта большеберцовой кости собаки





Ячеистый цилиндрический биоактивный имплантат для замещения циркулярных дефектов трубчатых костей // Патент RU 171 823

Рентгенологическая динамика костеобразования при замещении диафизарных дефектов костей голени биоактивным ячеистым имплантатом

Прочный костно-имплантационный блок формировался в диапазоне 28-47 суток после операции. Осложнений со стороны мягких тканей не наблюдали.



Окончание фиксации аппаратом (34 дня)

9 месяцев после прекращения аппаратной фиксации

Окончание фиксации аппаратом – 29 суток

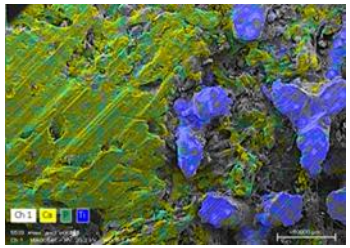

Интеграция тканевого компонента наблюдалась во всех участках имплантата, более минерализованного вблизи концов отломков

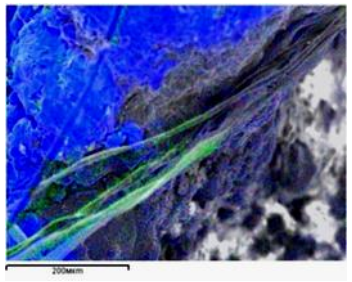

В ячейках имплантата определялись микрососуды на поверхности которых продуцировался костный матрикс

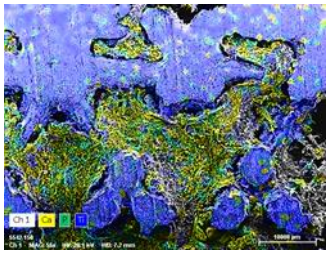

В срединной части имплантата в ячеях обнаруживались слабоминерализованные трабекулы ретикулофиброзного строения

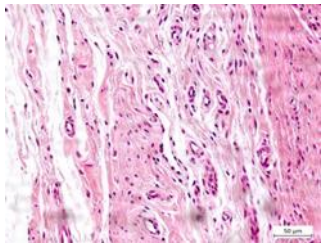

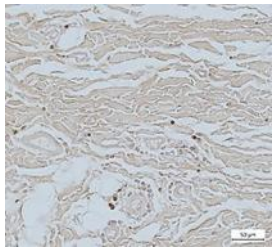

На поверхности имплантата формируется ткань, близкая по строению к надкостнице, в которой определяются сосуды и нервные стволики. Отмечено наличие клеток, экспрессирующих остопонтин

Полученный результат

Использование ячеистых имплантатов представленного дизайна, для замещения дефектов длинных костей протяженностью до 4 см позволяет сократить период аппаратного лечения до 1-1,5 месяцев, что более чем в 2 раза меньше аналогичного периода в случаях применения других известных методик.