



# Экспериментальная лаборатория

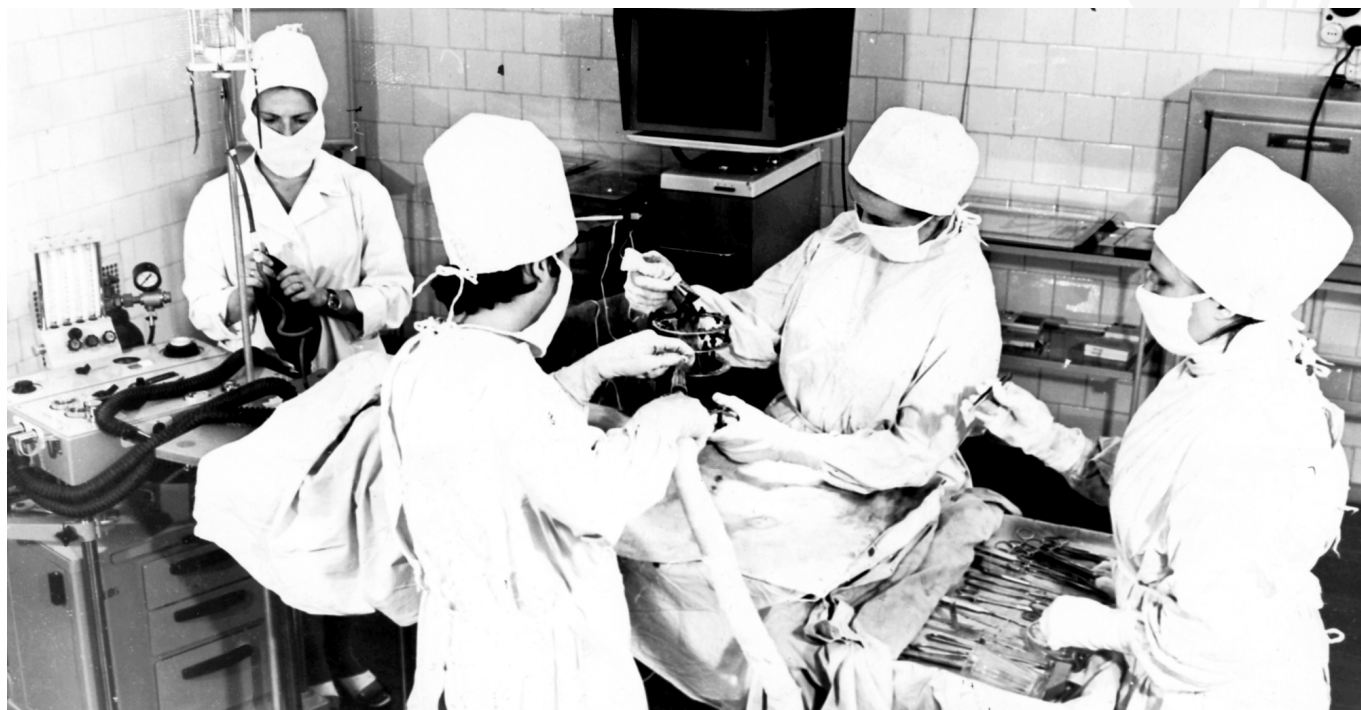федерального государственного бюджетного учреждения  
«Национальный медицинский исследовательский центр  
травматологии и ортопедии имени академика Г.А. Илизарова»  
Министерства здравоохранения Российской Федерации







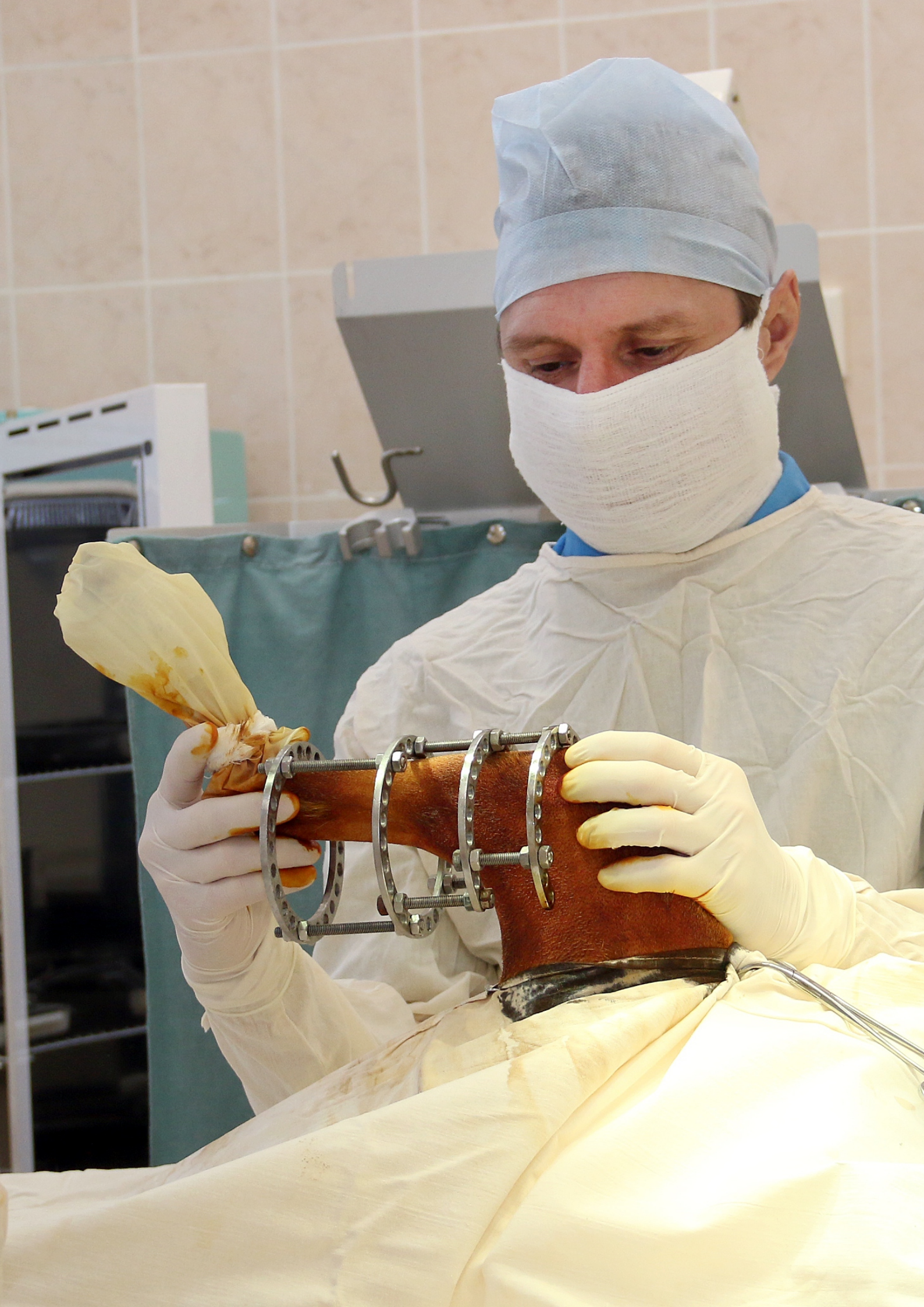Экспериментальная лаборатория была организована в 1969 году для выполнения фундаментальных исследований по экспериментально-теоретическому обоснованию метода Г.А. Илизарова.



На опытных моделях изучались репаративные процессы различных тканей организма, в поисках способов воздействия на них и условий их оптимизации, при апробации новых методик лечения. Разрабатывались детали, конструкции аппарата, адаптированные к конечностям животных (собаки, кролики). Была проведена большая работа по изучению топографической анатомии экспериментальных животных, выявлены безопасные зоны и анатомические ориентиры для введения костных фиксаторов.

Полученный опыт работы в эксперименте дал возможность лечить животных с реально полученными травмами и их осложнениями.








**ЦЕЛЬ ЛАБОРАТОРИИ** – разработка и экспериментальная апробация новых способов лечения патологии опорно-двигательного аппарата, центральной и периферической нервной системы.

**ЗАДАЧИ ЛАБОРАТОРИИ:**

1. Выполнение экспериментальных исследований на животных;
2. Осуществление образовательной деятельности;
3. Оказание высокотехнологичной ветеринарной помощи.









## СОТРУДНИКИ ЛАБОРАТОРИИ



### **Дюрягина Ольга Владимировна**

Заведующая экспериментальной лабораторией, кандидат ветеринарных наук.

Сфера научных интересов: замещение дефектов костной ткани, доклинические исследования имплантационных материалов, чрескостный остеосинтез трубчатых костей и позвоночного столба у собак, крыс и кроликов.

E-mail: diuriagina@mail.ru



### **Степанов Михаил Александрович**

Ведущий научный сотрудник, кандидат ветеринарных наук, преподаватель цикла ДПО.

Владеет основными методиками чрескостного компрессионно-дистракционного остеосинтеза трубчатых костей у домашних, экзотических животных и птиц, методиками челюстно-лицевой хирургии животных. Выполняет реконструктивно-восстановительные операции при патологиях крупных суставов.

Сфера научных интересов: репаративная регенерация костной ткани, комбинированное удлинение конечностей, суставная патология.

E-mail: m-stepanov@mail.ru



### **Еманов Андрей Александрович**

Ведущий научный сотрудник, кандидат ветеринарных наук, преподаватель цикла ДПО.

Сфера научных интересов: разработка и экспериментальное обоснование новых методов удлинения и замещения дефектов конечностей, апробация различных способов стимуляции остеогенеза, экспериментальное обоснование остеоинтеграции инновационными имплантатами.

E-mail: a\_eman@list.ru

## СОТРУДНИКИ ЛАБОРАТОРИИ



### **Кононович Наталья Андреевна**

Ведущий научный сотрудник, кандидат ветеринарных наук, преподаватель цикла ДПО.

Сфера научных интересов: разработка моделей различных патологических состояний опорно-двигательного аппарата и способов их коррекции; изучение особенностей остеогенеза и кровоснабжения тканей при удлинении конечностей, замещении дефектов и лечении переломов костей в разных биомеханических условиях; поиск оптимальных условий для благоприятного течения репаративных процессов в тканях опорно-двигательной системы. E-mail: n.a.kononovich@mail.ru



### **Антонов Николай Иванович**

Научный сотрудник, кандидат биологических наук, преподаватель цикла ДПО.

Сфера научных интересов: разработка и экспериментальное обоснование новых методов удлинения и замещения дефектов конечностей, апробация различных способов стимуляции остеогенеза. Специализация в клинике: травма позвоночника, таза и тазобедренных суставов. E-mail: aniv-niko@mail.ru



### **Кирсанова Анастасия Юрьевна**

Младший научный сотрудник, кандидат биологических наук, преподаватель цикла ДПО.

Сфера научных интересов: разработка и экспериментальная апробация методик моделирования и лечения различных патологий тазобедренного сустава, таза и позвоночника.

E-mail: vet.kirsanova@mail.ru



### **Кубрак Надежда Владимировна**

Младший научный сотрудник.

Сфера научных интересов: экспериментальная медицина, вертебрология, неврология, нейрохирургия.

E-mail: kubrak2@mail.ru



## ОБРАЗОВАТЕЛЬНАЯ ДЕЯТЕЛЬНОСТЬ.

Для популяризации метода Илизарова в ветеринарной медицине сотрудниками лаборатории созданы оригинальные программы дополнительного профессионального образования (ДПО) и учебно-методические пособия по применению чрескостного остеосинтеза при переломах и ортопедических патологиях у домашних животных.

Сотрудники лаборатории осуществляют обучение ветеринарных врачей по разработанным программам дополнительного профессионального образования «Чрескостный остеосинтез в ветеринарной медицине», «Чрескостный остеосинтез при лечении ортопедических патологий у собак».

В программу цикла ДПО входит: лекционный курс и отработка практических навыков.



## НАУЧНАЯ ДЕЯТЕЛЬНОСТЬ:

Ежегодно в Центре проводится Всероссийская научно-практическая конференция «Актуальные вопросы в лечении травматолого-ортопедических патологий у животных».

Организуются выездные семинары и мастер-классы по чрескостному остеосинтезу в ветеринарной медицине.

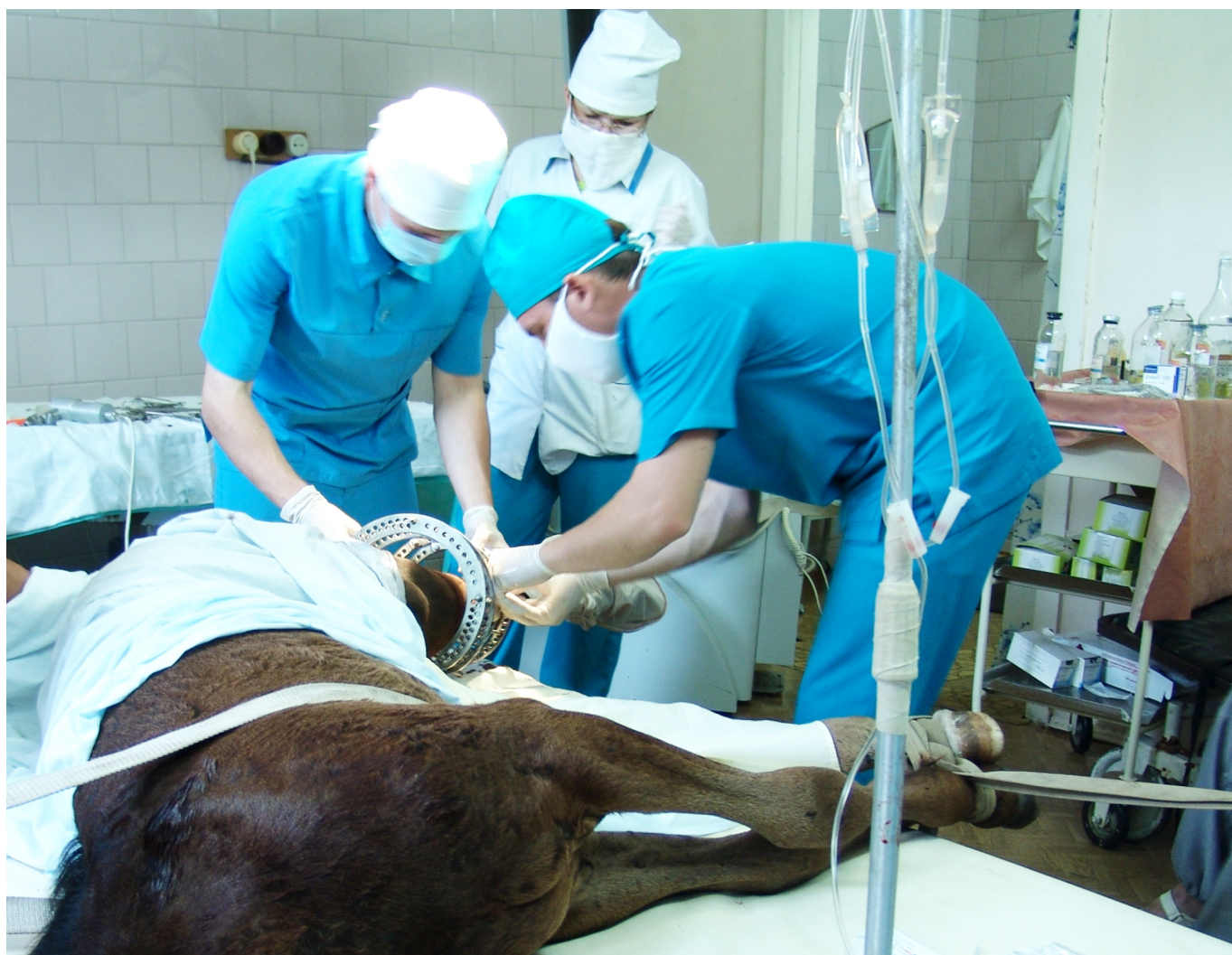



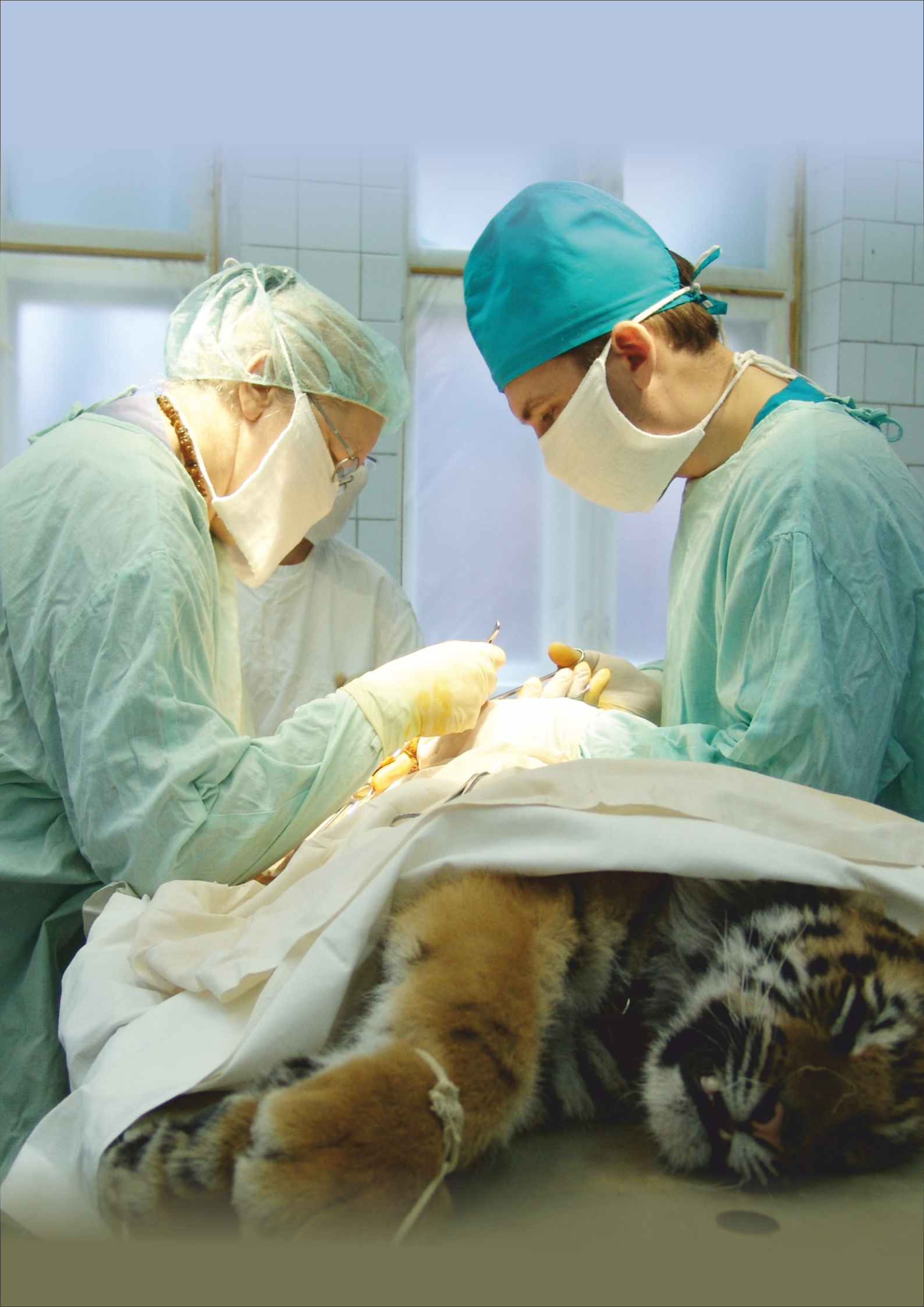## **ОРТОПЕДО-ТРАВМАТОЛОГИЧЕСКАЯ ПОМОЩЬ ЖИВОТНЫМ.**

Базируясь на большом экспериментальном материале сотрудники экспериментальной лаборатории в 1992 году начали внедрять метод чрескостного остеосинтеза при лечении частных животных, что повлекло развитие метода Илизарова в клинической ветеринарной практике.

На сегодняшний день прооперировано более 2500 животных и птиц, включая: кошек, собак, кроликов, коз, лошадей, медведей, леопардов, лебедей, орлов, ястребов, сов и других.



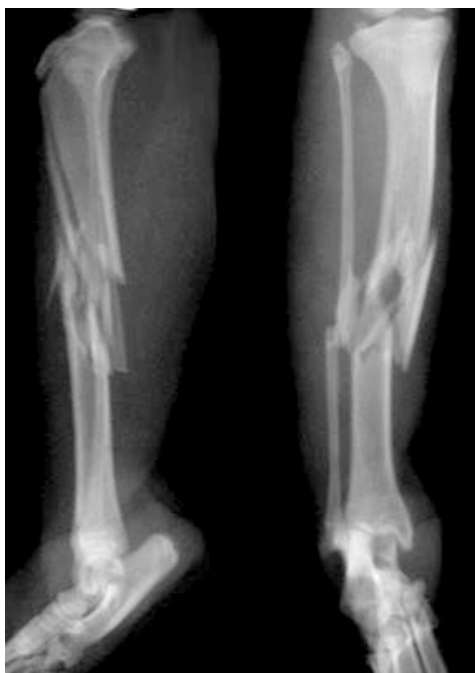



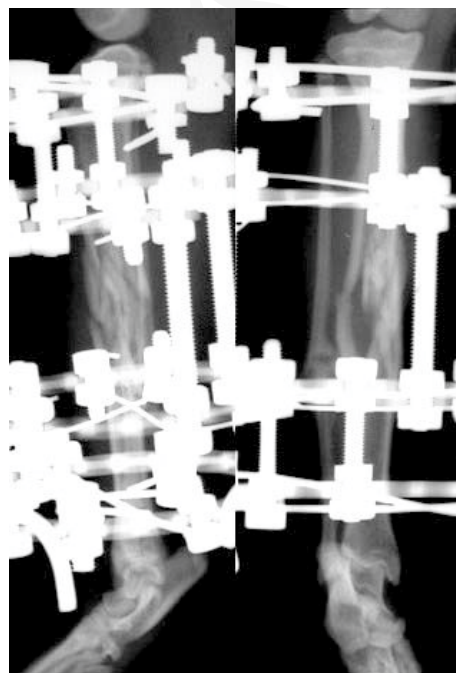


## Клинические случаи

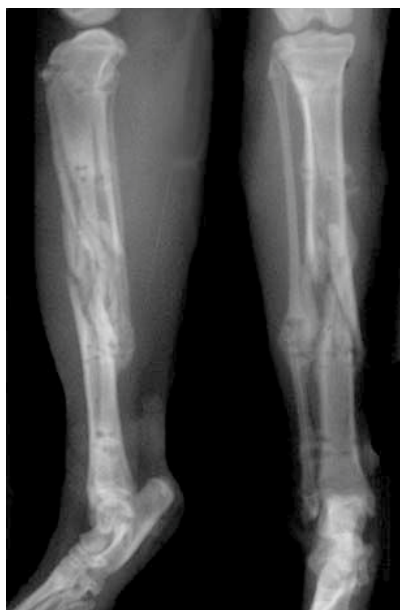
Кошка Свинка, возраст 1 год. Получила травму при падении с высоты. Диагноз: закрытый оскольчатый перелом обеих костей левой голени. Выполнен закрытый остеосинтез по Илизарову. Фиксация составила 40 суток. Результат лечения хороший. Полное восстановление функции конечности.



Рентгенограммы в день поступления



Рентгенограммы на 40-е сутки фиксации



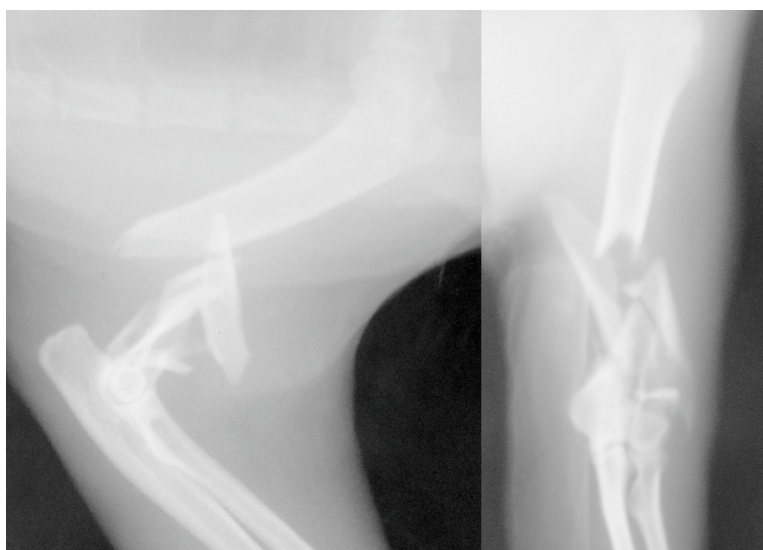
Рентгенограммы на 14 сутки после демонтажа аппарата



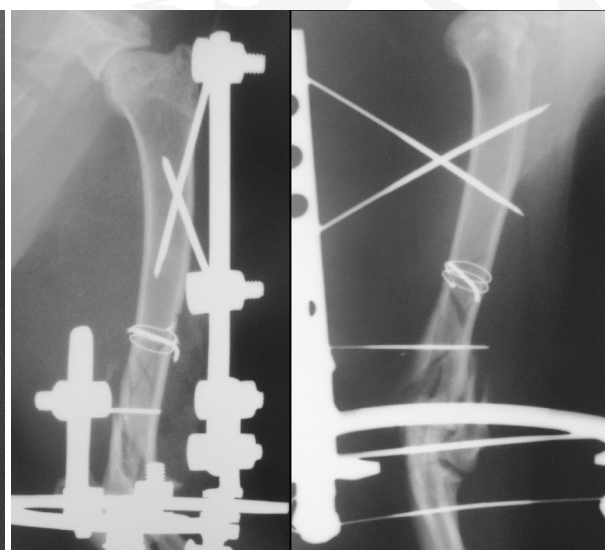
Внешний вид животного в процессе лечения

## Клинические случаи

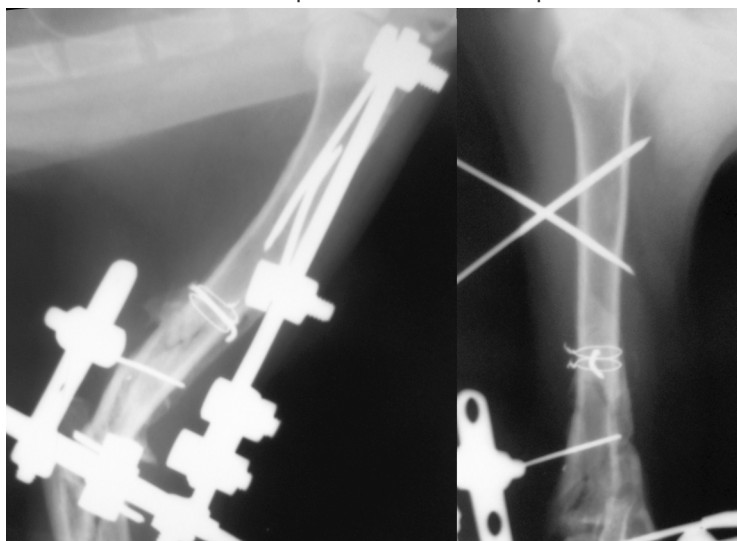
Кошка Муся, возраст 3 года, причина травмы не известна. Диагноз: закрытый оскольчатый перелом левой плечевой кости. Произведен открытый чрескостный остеосинтез аппаратом Илизарова. Срок фиксации составил 60 суток. Полное восстановление функции конечности.



Рентгенограммы до операции



Рентгенограммы после операции



Рентгенограммы на 60 сутки фиксации

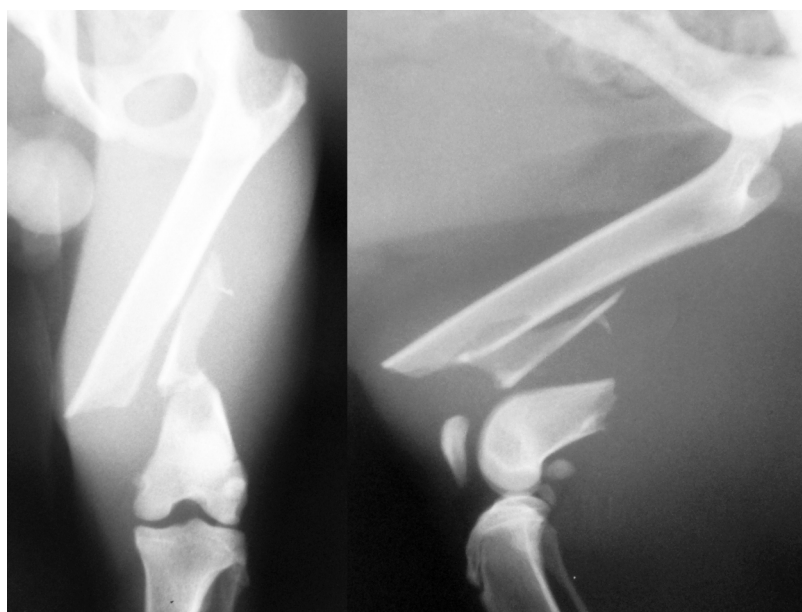


В процессе лечения

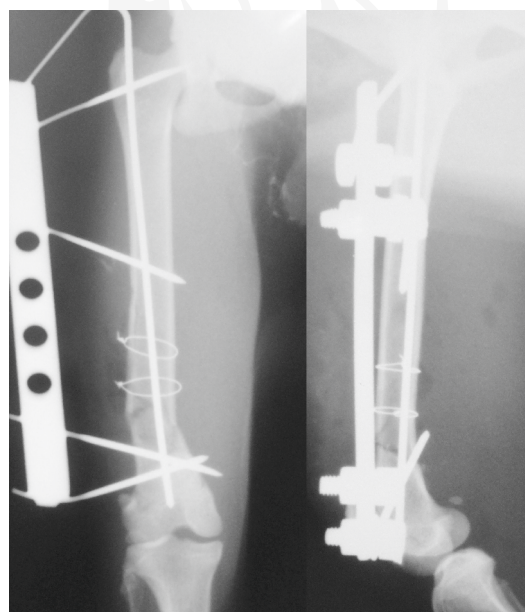


## Клинические случаи

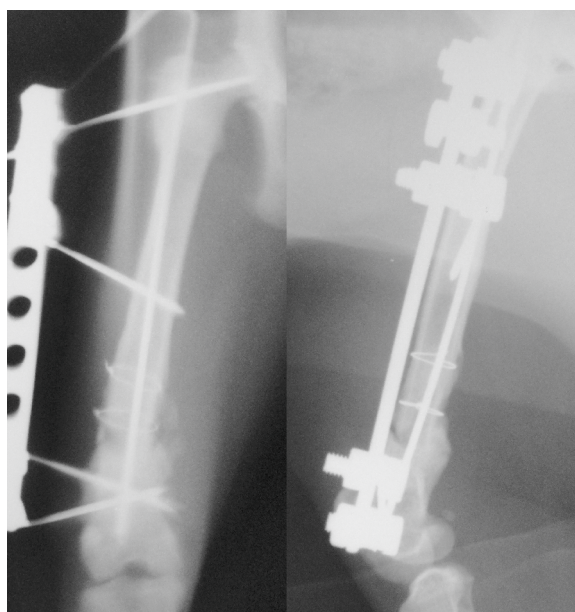
Кот Фунтик, возраст 2 года, причина травмы не известна. Диагноз: закрытый оскольчатый перелом правой бедренной кости. Через 7 дней после травмы произведен открытый чрескостный остеосинтез аппаратом Илизарова. Срок фиксации 45 суток. Полное восстановление функции конечности.



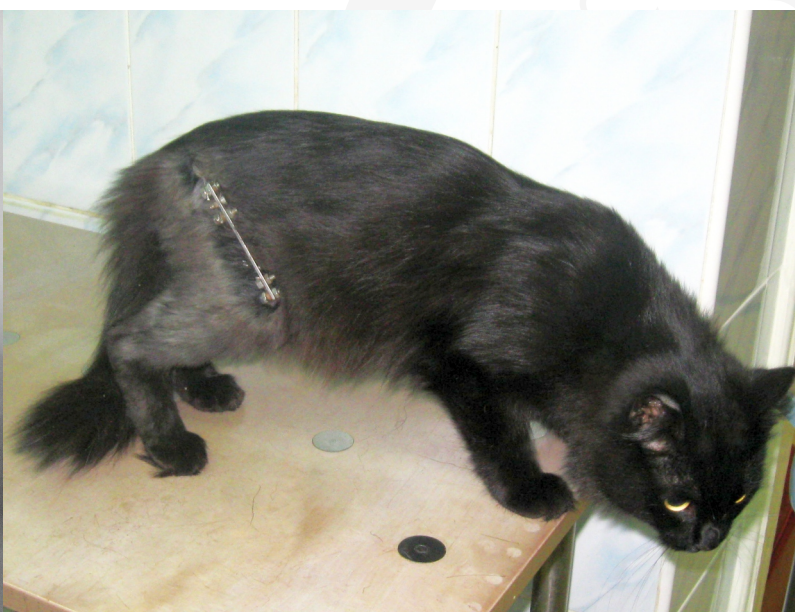Рентгенограммы до операции



Рентгенограммы после операции



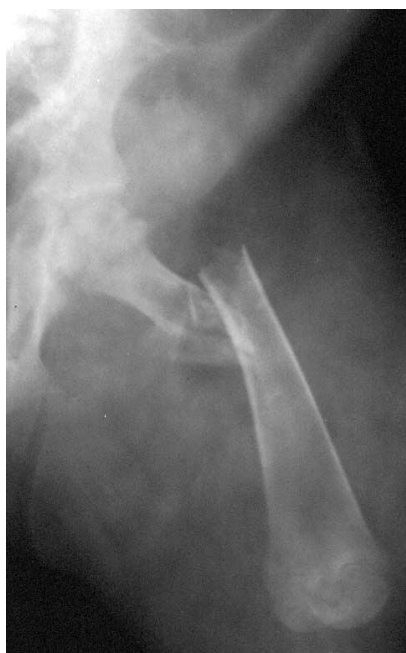Рентгенограммы  
на 45 сутки фиксации



В процессе лечения

## Клинические случаи

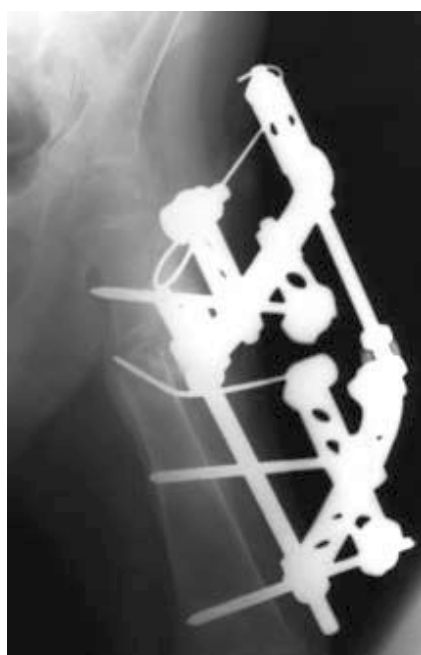Медведь Малютка, возраст 5 месяцев. Диагноз: диафизарный оскольчатый перелом правой бедренной кости. Выполнен остеосинтез по Илизарову. Фиксация составила 26 суток. Результат лечения хороший. Полное восстановление функции конечности.



Рентгенограмма  
в день поступления



Рентгенограмма  
в день операции



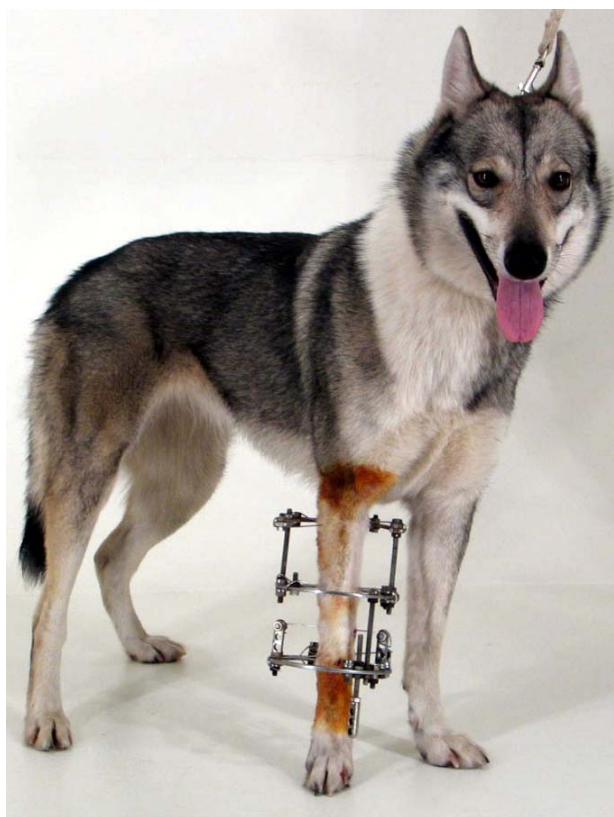26 сутки фиксации.  
Перед демонтажем аппарата.



В процессе лечения

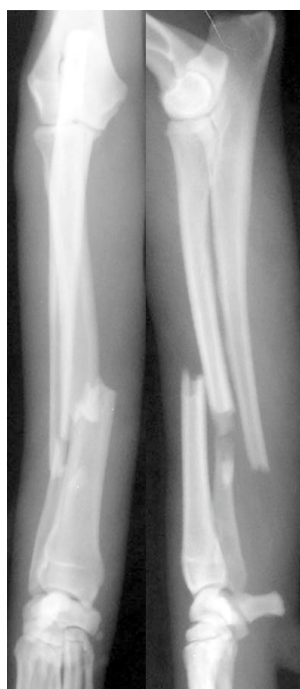


## Клинические случаи

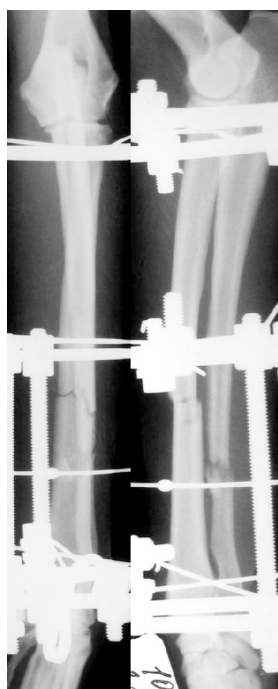


В процессе лечения

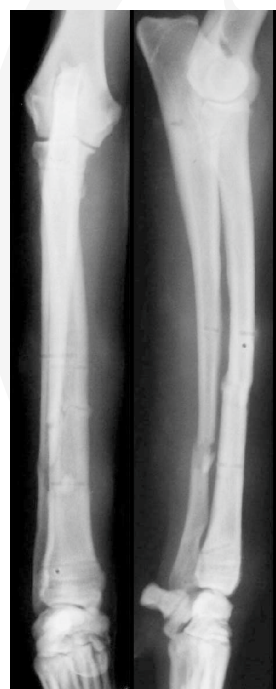Лайка Зея, возраст 1 год. Диагноз: диафизарный оскольчатый перелом обеих костей правого предплечья. Выполнен остеосинтез по Илизарову. Фиксация составила 23 дня. Результат лечения хороший. Полное восстановление функции конечности.



Рентгенограммы в день поступления



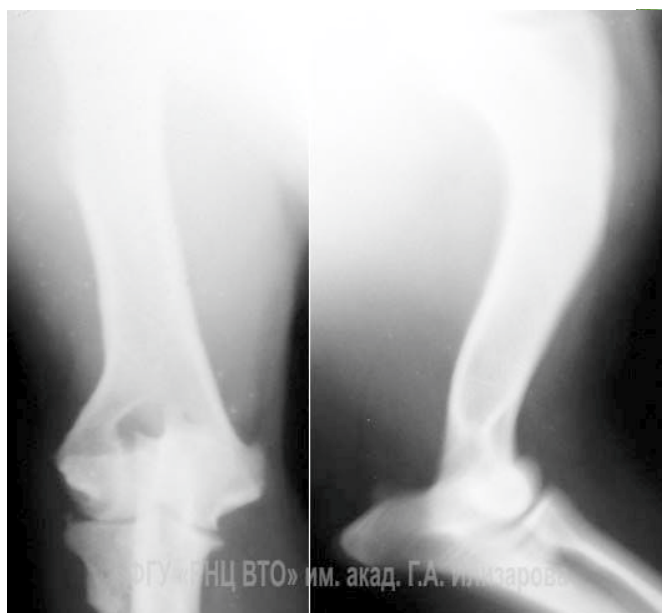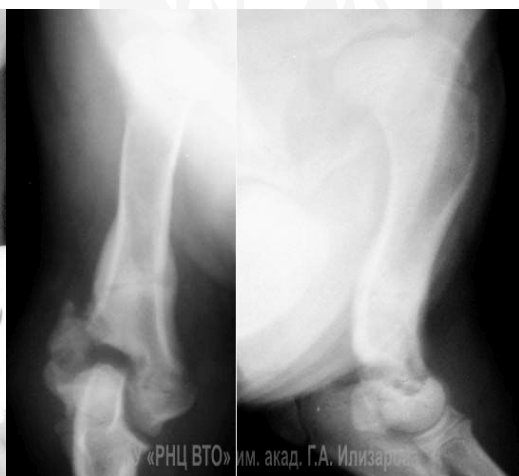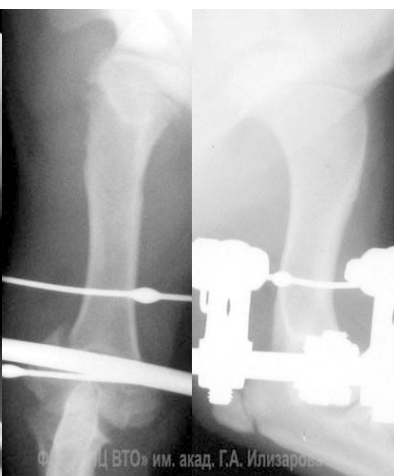
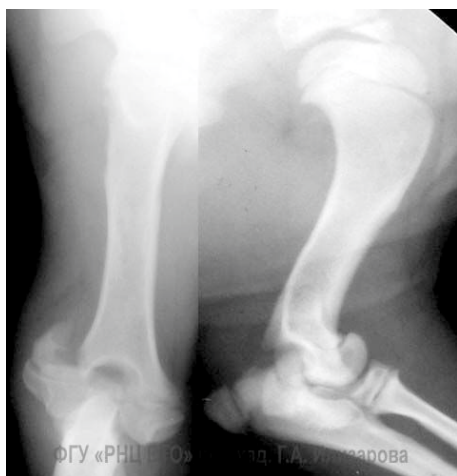Рентгенограммы в день операции



23 сутки фиксации, после демонтажа аппарата.

## Клинические случаи

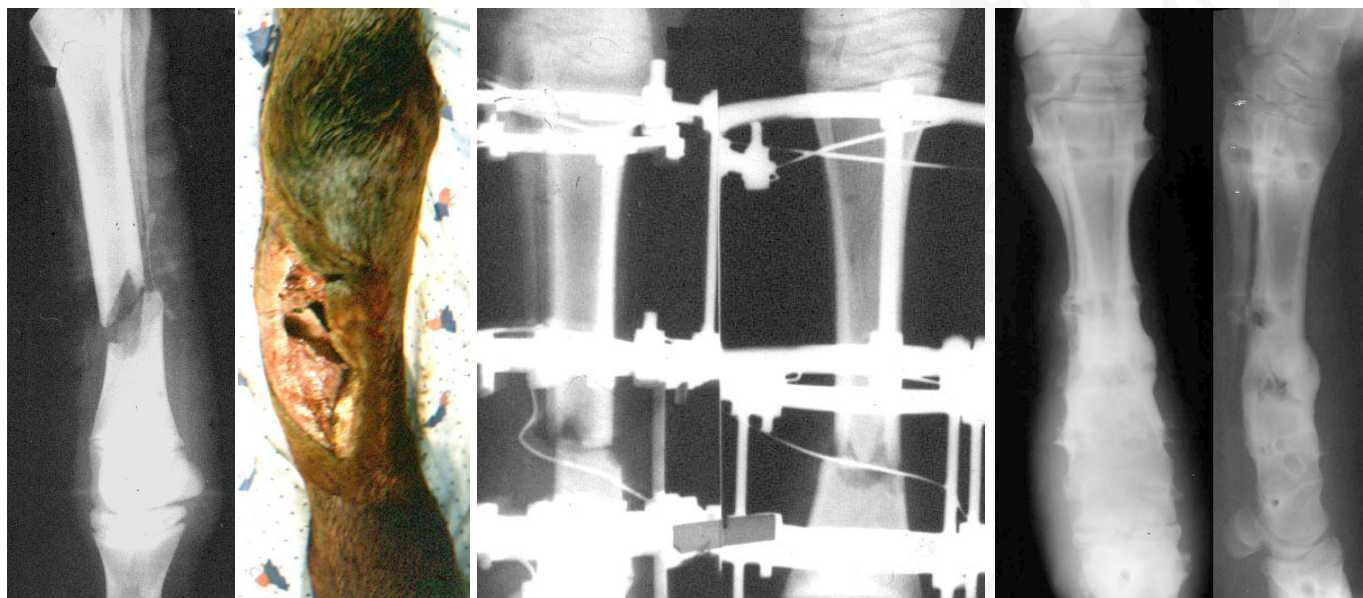
Французский бульдог Гит, возраст 3 месяца. Диагноз: перелом латерального мыщелка правого плеча. Выполнен остеосинтез по Илизарову. Фиксация составила 11 суток. Результат лечения хороший. Полное восстановление анатомических структур и функции конечности.





## Клинические случаи

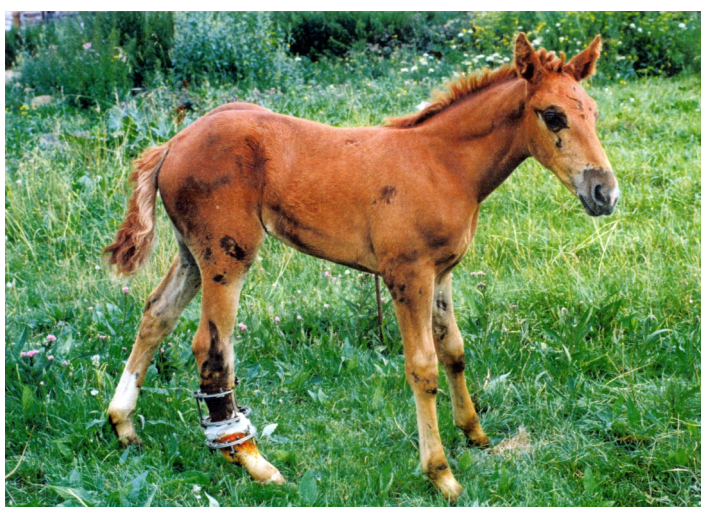Жеребенок Стрекоза, возраст 1 месяц. Автодорожная травма. Диагноз: открытый крупнооскольчатый перелом левой плюсневой кости. Выполнен открытый остеосинтез по Илизарову. Фиксация составила 68 суток. Результат лечения хороший. Полное восстановление функции конечности.



В день поступления

Рентгенограммы  
в день операции

68 сутки фиксации,  
после демонтажа



В процессе лечения

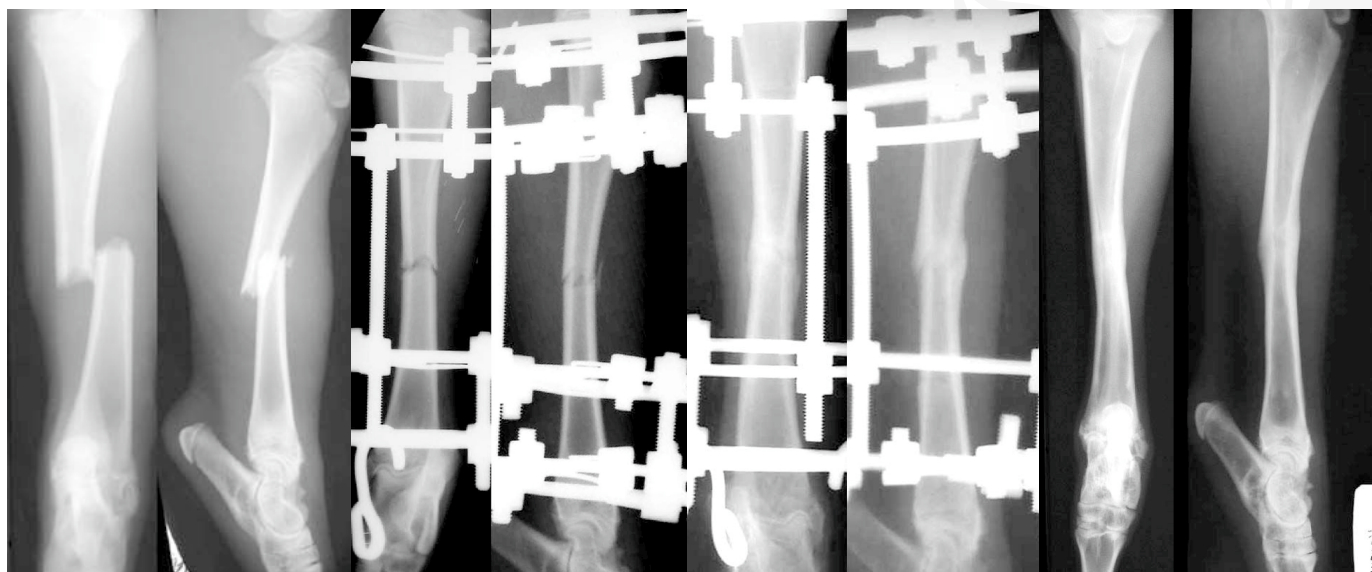


Через месяц после лечения



## Клинические случаи

Коза Роза, возраст 2 месяца. Диагноз: диафизарный перелом левой большеберцовой кости. Выполнен остеосинтез по Илизарову. Фиксация составила 34 дня. Результат лечения хороший. Полное восстановление функции конечности.



Рентгенограммы в день поступления

Рентгенограммы в день операции

Рентгенограммы на 34 сутки фиксации

30 сутки после демонтажа аппарата



Внешний вид животного в процессе лечения



Внешний вид животного через 30 суток после демонтажа аппарата



## Клинические случаи

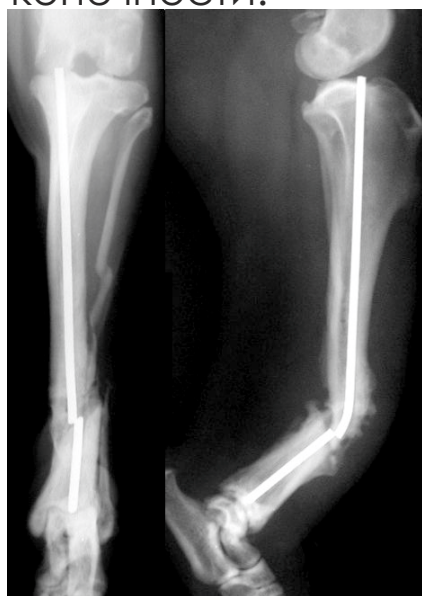Стаффордширский терьер Лорд, возраст 1 год. Последствие интрамедуллярного остеосинтеза: не сросшийся диафизарный перелом правой большеберцовой кости, перелом интрамедуллярного штифта, трофическая язва передней поверхности правой плюсны, укорочение голени. Для восстановления кости применена методика комбинированного компрессионно-дистракционного остеосинтеза. Операция: удаление штифта, остеосинтез по Илизарову, адаптация концов отломков, компрессия в зоне стыка, остеотомия большеберцовой кости в верхней трети. В послеоперационный период осуществляли дистракцию в зоне остеотомии для восстановления длины конечности. Фиксация составила 35 суток. Результат лечения хороший. Полное восстановление функции конечности.



Внешний вид животного в процессе лечения



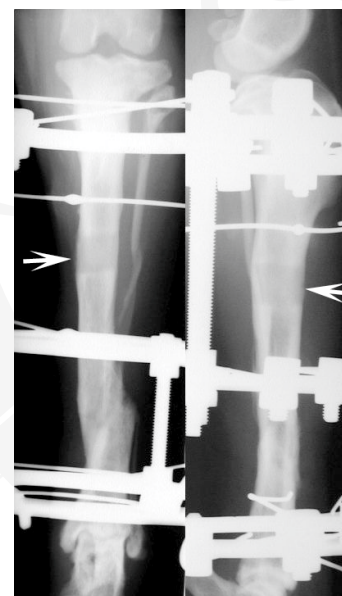
В день поступления



Рентгенограммы в день поступления



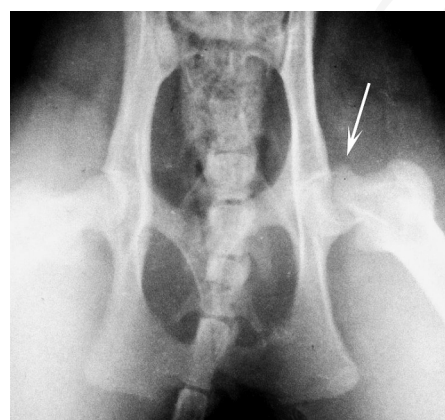Рентгенограммы в день операции



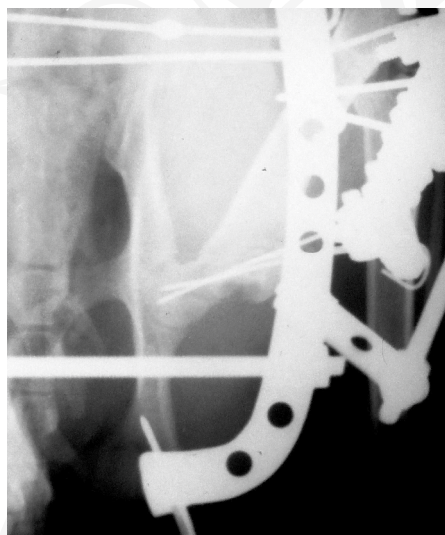Рентгенограммы на 36 суток фиксации. Перед демонтажем

## Клинические случаи

Кот Тарантино, порода мейн-кун, возраст 2 года, кастрированный в 3-х месячном возрасте. Поступил на следующий день после травмы. Диагноз: эпифизеолиз головки бедренной кости справа. Выполнена открытая репозиция отломков и чрескостная фиксация таза и бедра. Бедро было зафиксировано в функционально удобном положении. На 35-е сутки фиксации внешние конструкции демонтированы вместе со спицами, введёнными в головку бедренной кости. Через месяц после снятия аппарата отмечали восстановление объёма мышц и функций оперированной тазовой конечности. Через год после остеосинтеза двигательная и опорная функции тазовой конечности в полной мере.



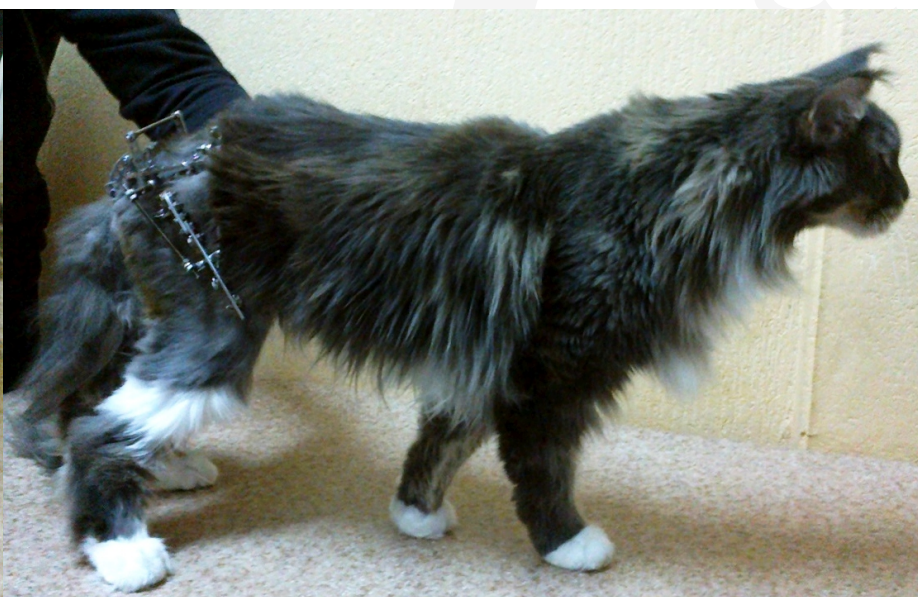В день поступления



35 сутки фиксации



В аппарате внешней фиксации

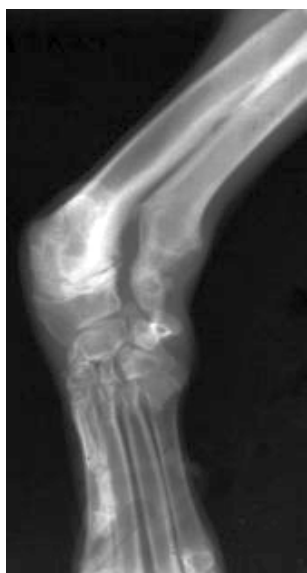

На 35-е сутки фиксации

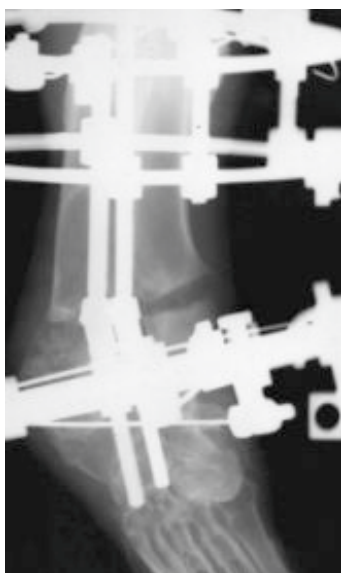


## Клинические случаи

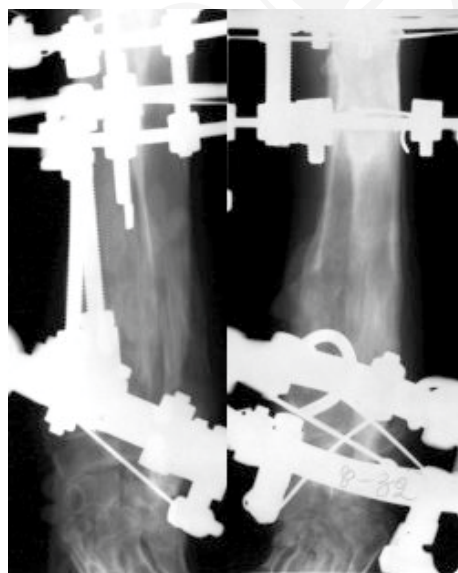
Кавказская овчарка Гранд, возраст 8 месяцев. Диагноз: приобретенная вальгусно-антекурвационная деформация дистального отдела обеих предплечий. Выполняли остеосинтез по Илизарову, остеотомию лучевой и локтевой кости. Устранение деформации осуществляли в послеоперационный период путем выполнения угловой дистракции в зоне остотомии в течении 20 суток с темпом 1,5 мм в сутки. Фиксация составила 32 суток. Результат лечения хороший. Полное восстановление функции конечности.



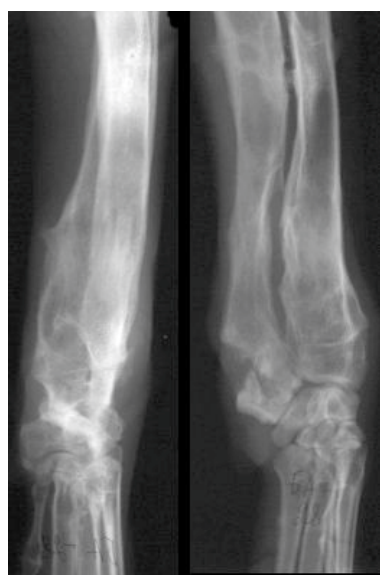
В день поступления



В день операции



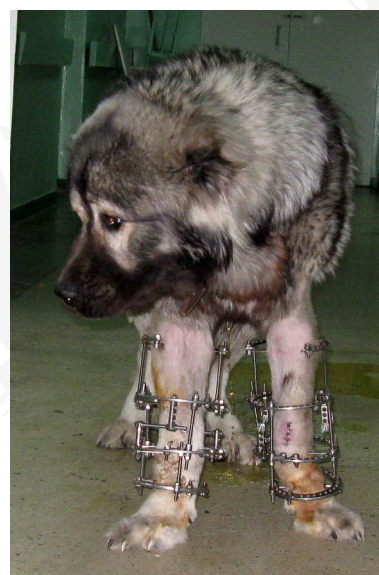20 сутки дистракции



28 сутки после демонтажа



До лечения

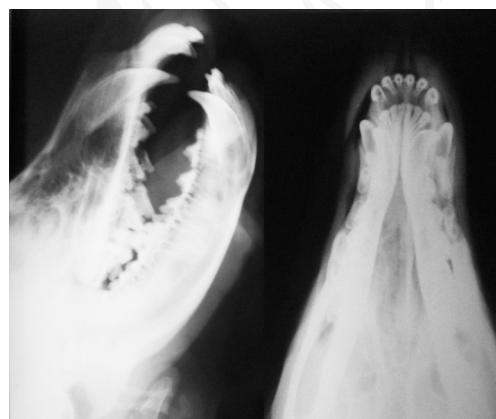
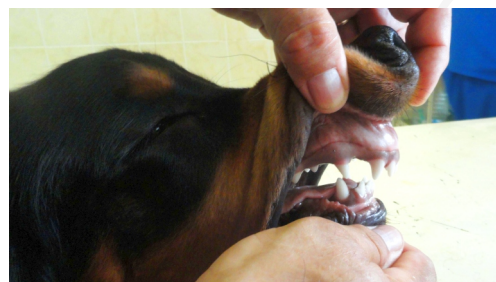
В процессе лечения

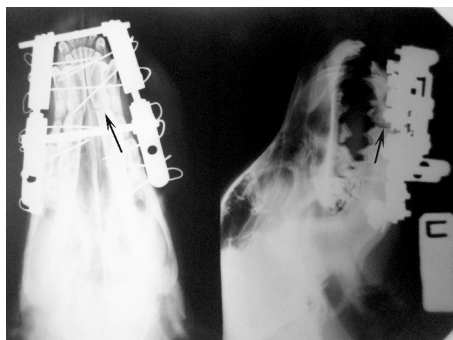
## Клинические случаи

Шотландский сеттер Дей, возраст 5 месяцев. Диагноз: врожденное укорочение нижней челюсти на 1,5 см. Выполнен чрескостный остеосинтез и остеотомия обеих ветвей нижней челюсти.

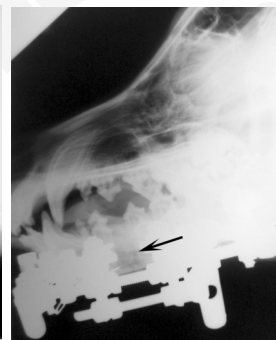
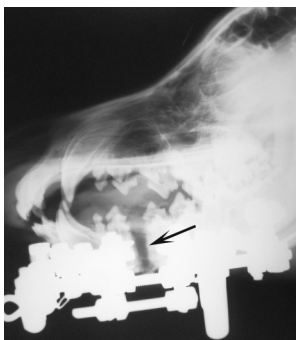
Конструкция аппарата оснащена модулем для выполнения дистракции кости. Дистракцию ветвей нижней челюсти осуществляли в течении 15 суток. Фиксация составила 21 сутки. В результате лечения получено полное восстановление анатомического взаиморасположения верхней и нижней челюсти, формирование правильного прикуса зубов.



В день поступления

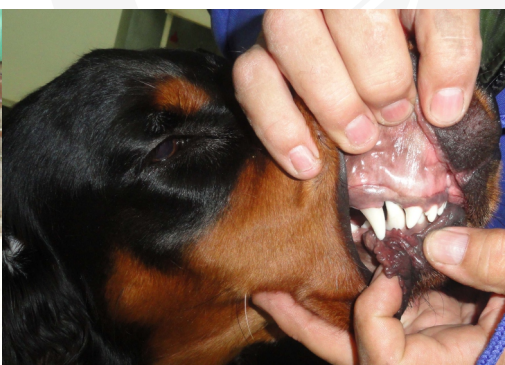
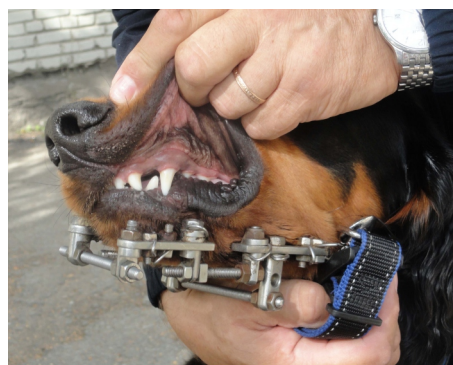
Рентгенограммы в день операции. Остеотомия ветвей нижней челюсти



Рентгенограммы в процессе дистракции

Рентгенограмма на конец фиксации



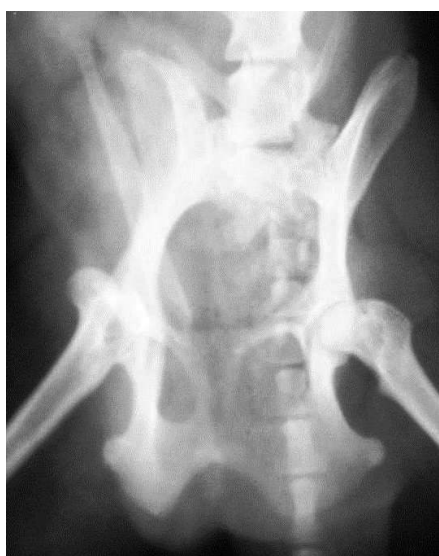В процессе лечения

Результат лечения. Восстановление прикуса

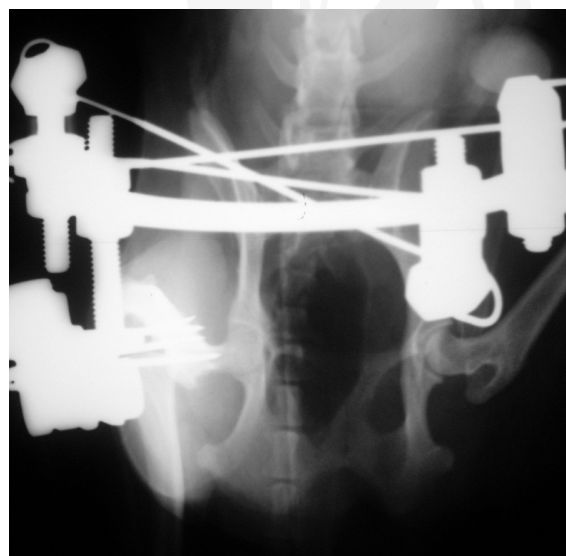


## Клинические случаи

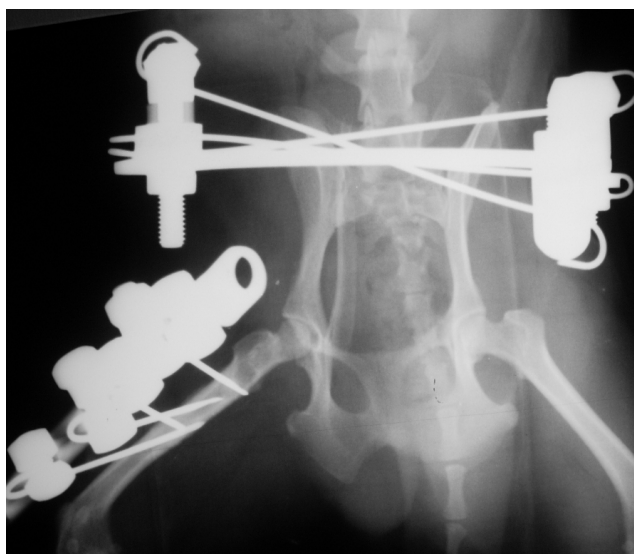
Шпиц Тоша, возраст 1,5 года. Диагноз: привычный вывих в левом тазобедренном суставе. Давность травмы 26 суток. Выполнено открытое вправление головки бедра и внешняя фиксация в течении 24 суток. Результат лечения хороший. Двигательная и опорная функции травмированной конечности были восстановлены и выражены уже во время фиксации.



Рентгенограмма в день поступления



Рентгенограмма в день операции



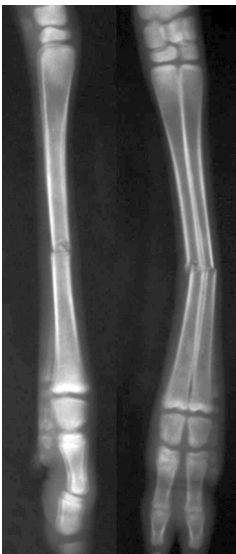Рентгенограмма на 24 сутки фиксации. Перед демонтажем конструкции, соединение между опорами таза и бедра удалено для проведения клинической пробы



В процессе лечения

## Клинические случаи

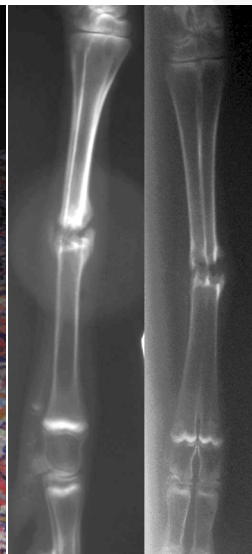Косуля Олешка, возраст 1 месяц. Диагноз: диафизарный перелом пястных костей слева. Первоначально зафиксировали травмированный сегмент гипсовой повязкой. Через 45 суток фиксации сращения кости не произошло. Выполнили остеосинтез костей пясти по Илизарову. Для стимуляции остеогенеза применили метод тунеллизации концов отломков. Фиксация составила 47 суток. Результат лечения хороший. Полное восстановление функции конечности.



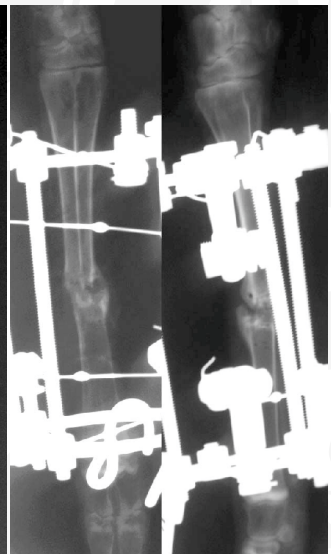
В день поступления



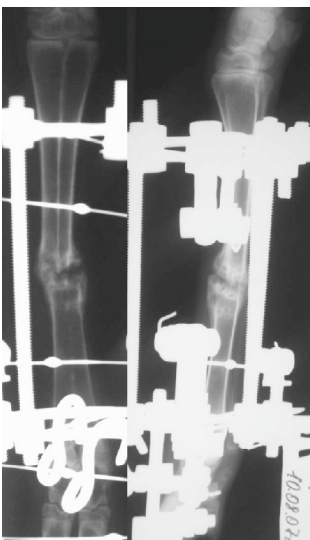
В гипсовой повязке



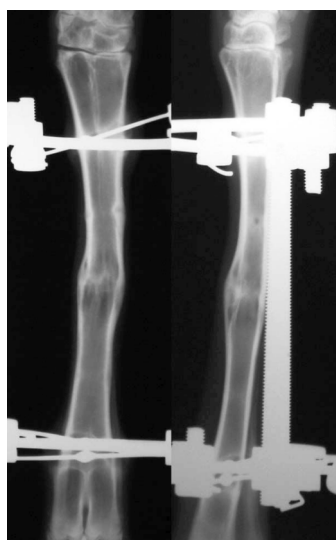На 45 сутки фиксации гипсовой повязкой




Чрескостный остеосинтез, тунеллизация отломков



7 сутки после операции. Отмечается увеличение плотности костного регенерата.



47 сутки фиксации. Полное костное сращение. Конец фиксации.



Внешний вид животного в процессе лечения



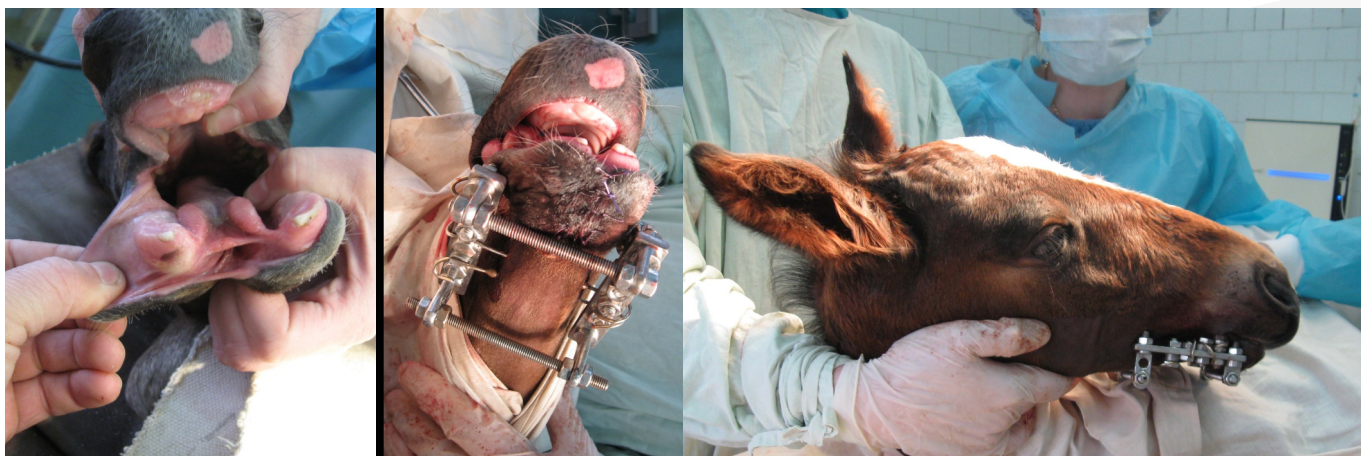## Клинические случаи

Жеребенок Барма, возраст 4 дня. Поступила с врожденным дефектом - отсутствие синостоза нижней челюсти. Аномалия сопровождалась раздвоением уздечки и верхушки языка и нижней губы. Функция языка была ограничена. Без лечения животному грозило дальнейшее развитие порока без возможности принимать корм.

Во время операции выполнена пластика мягких тканей в области губы и языка резекция десны в резцовой части нижнечелюстных костей. Тела нижнечелюстных костей плотно соединены друг с другом спицами и зафиксированы на внешних опорах аппарата Илизарова.

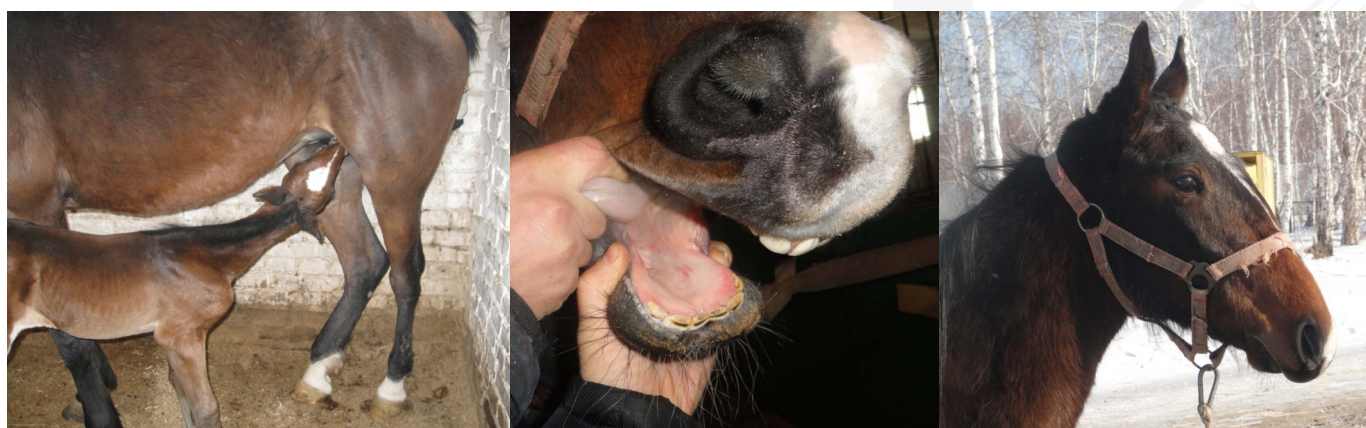В послеоперационном периоде металлические детали внешней конструкции не мешали приёму корма.

На 23 сутки остеосинтеза внешняя конструкция демонтирована.



В день поступления

В операционной



Кормление жеребенка

В отдаленном периоде

## Наши контакты

640014, Россия, г. Курган, ул. М. Ульяновой, 6

Телефон: +7(3522) 45-47-47,

Факс: +7 (3522) 45-40-60, 45-45-05

E-mail: office@ilizarov.ru

Официальный web-сайт: [www.ilizarov.ru](http://www.ilizarov.ru)

Зав. лабораторией тел: +7 (3522) 41-52-27

Email: [Diuriagina@mail.ru](mailto:Diuriagina@mail.ru)

Куратор курсов ДПО тел.: +7 (3522) 41-52-27

Email: [A\\_Eman@list.ru](mailto:A_Eman@list.ru), тел. +7-905-852-98-39.

